Aus dem pathologisch-anatomischen Institut Basel.
(Vorsteher: Prof. E. Hedinger.)

# Zur Lehre der Hämangiome der Wirbelsäule.

## (Kavernöses Chondrom des fünften Brustwirbels mit Kompressionsmyelitis.)

---

**Inaugural-Dissertation**

zur

Erlangung der Doktorwürde

der

**hohen medizinischen Fakultät der Universität Basel**

vorgelegt von

Benedikt Trommer, med. prakt.
von Basel.

Mit 1 Abbildung im Text.

---

**Wiesbaden.**
Verlag von J. F. Bergmann.
1918.

Aus dem pathologisch-anatomischen Institut Basel,
(Vorsteher: Prof. E. Hedinger.)

# Zur Lehre der Hämangiome der Wirbelsäule.

## (Kavernöses Chondrom des fünften Brustwirbels mit Kompressionsmyelitis.)

---

**Inaugural-Dissertation**

zur

Erlangung der Doktorwürde

der

hohen medizinischen Fakultät der Universität Basel

vorgelegt von

Benedikt Trommer, med. prakt.

von Basel.

R. UNIV. BIBLIOTHEEK LEIDEN

Mit 1 Abbildung im Text.

---

**Wiesbaden.**

Verlag von J. F. Bergmann.

1918.

Von der medizinischen Fakultät Basel genehmigt auf Antrag von Professor E. Hedinger.

Sonderabdruck aus der Frankfurter Zeitschrift für Pathologie.

Druck von Carl Ritter, G. m. b. H., Wiesbaden.

Aus dem pathologisch-anatomischen Institut Basel.
(Vorsteher: Prof. E. Hedinger.)

# Zur Lehre der Hämangiome der Wirbelsäule.

## (Kavernöses Chondrom des fünften Brustwirbels mit Kompressionsmyelitis.)

Von

Dr. med. **B. Trommer.**[1])

Mit 1 Textbild.

---

Die Hämangiome des Knochensystems sind im ganzen nicht häufig, doch geradezu als Seltenheiten sind die Hämangiome der Wirbelsäule zu bezeichnen. In der Literatur sind bis jetzt erst 7 Fälle bekannt geworden, wobei allerdings zu berücksichtigen ist, dass sicher manche Beobachtung nicht publiziert wurde.

Der am längsten bekannte Fall ist der von Virchow. Bei einer alten Frau fanden sich an zwei weit voneinander entfernten Wirbelkörpern mehrere bis haselnussgrosse Stellen, an denen das Knochengewebe bis auf einige dicke sklerotische Balken ganz geschwunden war. Die Lücken waren ersetzt durch ein wenig fettreiches Markgewebe mit so stark erweiterten und sackig ausgebuchteten Gefässen, dass man sie von blossem Auge sehen konnte. In der Leber fand sich ebenfalls ein kavernöses Hämangiom.

In der Literatur der 32 folgenden Jahre finden wir keinen Fall von Hämangiom der Wirbelsäule; erst 1895 veröffentlichte D. Gerhardt in der deutschen Zeitschrift für Nervenheilkunde einen hieher gehörenden Fall. Es handelte sich um einen 23jährigen Bäcker, der 5 Jahre und 1 Monat mit einer Kompressionsmyelitis zu Bette lag und schliesslich an einem Erysipel an beiden Unterschenkeln unter schweren Allgemeinerscheinungen zu Grunde ging. Schon etwa 3 Wochen nach dem Auftreten der ersten Symptome, die in Schwäche beider Beine und in

---

[1]) Der Verf. starb kurz nach Beendigung seiner Arbeit als Opfer der Grippe.
Hedinger.

vorübergehenden Krampfanfällen beim Gehen bestanden, konnte der Patient nicht mehr gehen. Bei der Sektion fand sich zwischen Dura und Knochen in der Höhe des 5. und 6. Brustwirbels eine weiche blutreiche Geschwulst, beide Wirbel waren sowohl am Körper als an den Fortsätzen stark verdickt, die spongiöse Substanz brüchig und sehr blutreich. Auf einer 3,5 cm langen Strecke war das Rückenmark zusammengedrückt und erschien nur noch als dünnes, grau durchscheinendes Band. In den abwärts gelegenen Teilen waren die Pyramidenstränge, in den aufwärts gelegenen die Gollschen, Gowersschen und Kleinhirnseitenstränge, dazu noch der innere Teil der Burdachschen Stränge degeneriert. Sonst fanden sich ausser einem akuten Milztumor keine Veränderungen. Die mikroskopische Untersuchung der erkrankten Brustwirbel und der Auflagerung zwischen Knochen und Dura ergab eine ausserordentlich gefässreiche Neubildung, die Recklinghausen als eines der seltenen vom Knochen ausgehenden Angiome auffasste.

1901 demonstrierte Deetz in einer Sitzung der Gesellschaft für Natur- und Heilkunde in Dresden ein Hämangiom der Wirbelsäule. Das betreffende Präparat entstammte der Leiche einer 42jährigen Frau, die unter den Erscheinungen von Kompressionsmyelitis starb. In vivo wurde ein Sarkom diagnostiziert.

Muthmann beschrieb 1903 aus dem hiesigen Institut einen Fall von einem Kavernom des 6. Brustwirbels. Eine 61jährige Patientin starb nach 14monatiger Krankheit an den Folgen einer Kompressionsmyelitis und kam mit der klinischen Diagnose Spondylitis zur Sektion. An der Brustwirbelsäule fand sich eine links-konvexe Kypho-Skoliose. Der stark komprimierte Körper des 6. Brustwirbels war eingenommen von einem dunkelroten blutreichen Tumorgewebe. Das gleiche Gewebe war unter die Pleura costalis gewuchert und bedingte hier zu beiden Seiten der Wirbelsäule je eine höckerige, von der Pleura überzogene Prominenz von 2—5 cm Durchmesser. Bei der Eröffnung des Wirbelkanals fand sich zwischen dem innern und äussern Durablatt ebenfalls blutreiches Geschwulstgewebe, das moosartig den Wirbelkanal hinaufkroch. Ausserdem wurden bei der Sektion Myodegeneratio cordis, Endocarditis fibrosa, Bronchitis und Tracheitis, Milzschwellung, Stauungsleber, Hufeisenniere, Pyelonephritis, Cystitis putrida und Enteritis follicularis festgestellt. Die mikroskopische Untersuchung ergab im 6. Brustwirbelkörper massenhafte, teilweise miteinander kommunizierende Bluträume, deren Wandungen aus fibrillärem Bindegewebe mit einer Endothelauskleidung bestanden. Diese Bluträume hatten das Mark- sowie das Knochengewebe teilweise verdrängt und zerstört. Dieselben Bluträume

fanden sich im Wirbelkanal, sowie im subpleuralen Fettgewebe. In der Peripherie des subpleuralen Ausbreitungsbezirkes sah man massenhaft feinste Kapillaren. Muthmann zählt seinen Fall zu den malignen Geschwülsten. Zur Erklärung der Geschwulst bedient er sich der Ribbertschen Hypothese, nach der bei der Bildung des Gefässsystems sich ein Gefässast nicht in normaler Weise, sondern unter Mithilfe einer kleinen Menge angrenzenden Bindegewebes vollständig für sich entwickelt.

Der 1909 von Saltykow veröffentlichte Fall betraf ein 28jähriges Mädchen, das an Lungentuberkulose und tuberkulöser Peritonitis gestorben war. Bei der Sektion stellte es sich heraus, dass der 4. und 5. Lendenwirbel vollständig durch Verkäsungen zerstört waren, rechts war ein Psoasaabszess aufgetreten. Beim Durchsägen der Wirbelkörper fanden sich im Körper des 10. und des 11. Brustwirbels und der obern 3 Lendenwirbel 7 erbsen- bis bohnengrosse dunkelrote, blutreiche Knoten. Ein achter grösserer Knoten sass im 12. Brustwirbel. Die mikroskopische Untersuchung ergab ein Angioma simplex. Abgesehen von einigen kleinen Knoten standen alle mit dem Wirbelkanal in Verbindung, sie erreichten an ihrer Peripherie den Kanal. Die Corticalis fehlte im Bereiche der Tumoren auf einer ziemlich grossen Fläche und das Tumorgewebe breitete sich in geringer Ausdehnung zwischen dem Knochen und Periost aus, ohne dieses nennenswert gegen das Rückenmark vorzuwölben. Dabei sah man auch hier keine Resorptions- und Neubildungserscheinungen am Knochen. Zur Erklärung des Wachstums stellt sich Saltykow, wenn auch nur ungern, in Widerspruch zu der Ribbertschen Lehre. Die von ihm gefundenen Hämangiome hätten sich nach seiner Annahme nicht nur durch expansives Wachstum vergrössert, sondern auch durch Apposition, d. h. durch Umwandlung des Gewebes der Umgebung zu Tumorgewebe.

In der niederrheinischen Gesellschaft für Natur- und Heilkunde in Bonn referierte Ribbert am 13. November 1911 über einen von ihm beobachteten Fall eines Hämangioms der Wirbelsäule. Es handelte sich um ein junges Mädchen, das an Kompression des Rückenmarkes zu Grunde ging. Das Kavernom hatte den Wirbelkörper vollständig durchwachsen und war nach rechts in Form einer subperiostalen Vortreibung über seine Grenzen hinausgewachsen. Es hatte den charakteristischen schwammigen Bau der Kavernome. In der Leber bestanden zugleich Tausende von stecknadelkopfgrossen und kleineren, oft nur mikroskopisch sichtbaren Kavernomen, deren nicht selten viele in einen Schnitt fielen. Sie bestanden zuweilen nur aus 3—4, meist jedoch aus

sehr zahlreichen Bluträumen und hatten die bekannte Struktur. Sie waren gegen die Umgebung durch eine bindegewebige Hülle scharf abgegrenzt, ihre Bluträume kommunizierten also nicht oder nur ausnahmsweise mit den benachbarten Kapillaren. Es führte ein Ast der Vena Portae hinein und eine Vene heraus. Am angrenzenden Lebergewebe bestanden keine Kompressionserscheinungen. Die Übereinstimmung mit den gewöhnlichen Kavernomen der Leber liess nicht daran denken, dass es sich um Metastasen handeln könnte. Die Leberkavernome waren also auch primär. Ribbert verwertete diese Befunde für seine Auffassung, dass die Leberkavernome als echte Tumoren anzusehen seien, und sah besonders darin, dass neben den vielen kleinen Geschwülstchen sich ein grosses, das umgebende Lebergewebe zerstörendes Kavernom fand, eine Stütze für seine Ansicht.

Vom Standpunkt der Geschwulstlehre ausserordentlich interessant ist der 1915 von Pentmann aus dem hiesigen Institut beschriebene Fall. Eine 56jährige Frau starb mit einem bis in die Inguinalgegend reichenden Milztumor. Schon im Alter von 15 Jahren wurde bei ihr von einem Arzt eine Vergrösserung der Milz konstatiert. Bei der Sektion hatte die Milz die Grösse von 29:9:15 cm und wog 2120 g. Mitten in der Milz lag ein von der Umgebung sich scharf abgrenzender Knoten von 5—6 cm Durchmesser von braunroter Farbe und schwammigem Aussehen. Bei der mikroskopischen Untersuchung erwies sich der Knoten als kavernöses Hämangiom. Die Wandungen der Bluträume bestanden an einzelnen Orten aus einem platten Endothel, an andern Stellen aus grossen, fast kubischen Zellen, umgeben von Bindegewebe. Ausser Erythrocyten und Leukocyten fanden sich im Lumen der kavernösen Räume Zellen mit gequollenem Protoplasma und kleinem, zum Teil fast punktförmigem Kern, daneben auch Riesenzellen von 30—60 $\mu$ mit ziemlich intensiv mit Eosin färbbarem Protoplasma und mehreren, bis zu 20 dunkelgefärbten Kernstücken, selten mit einem einzigen mannigfach geformten Kern. Diese Zellelemente fanden sich auch in den zahlreichen weiten Kapillaren, ausserdem in den venösen Sinus und im Retikulum des übrigen Milzgewebes. Die Hauptmassen der die venösen Sinus ausfüllenden Zellen zeigten die Dimension etwa zweier roter Blutkörperchen. Der bläschenförmige, chromatinarme Kern nahm fast den ganzen Zelleib ein und liess das Protoplasma als schmalen, mit Eosin rot gefärbten Saum erscheinen. In manchen Kapillaren sah man, wie das eine Ende stark ins Lumen vorspringender Endothelzellen sich stark verjüngte, und die Zellen nur noch durch diesen Fortsatz mit der Kapillarwand im Zusammenhang standen. Die Leber war gross und

wog 3250 g. Mikroskopisch sah man überall zwischen den mehr oder weniger schmalen Leberzellbalken die Gefässkapillaren mit Zellen angefüllt, die denen in den venösen Sinus der Milz genau glichen. Pentmann fand in den Leberkapillaren vielfach Übergänge zwischen normalen platten Endothelien, nur wenig gequollenen Endothelzellen und sehr stark vergrösserten riesenzellenartigen Gebilden. An einer Stelle sah er auch ein 0,5 mm messendes, mit Blut gefülltes weitmaschiges Geschwülstchen, das schon bei schwacher Vergrösserung als Kavernom imponierte. Im ersten Lendenwirbel sass ein runder, kavernös gebauter grauroter Tumor von 1 cm Durchmesser. Mikroskopisch waren die mit Blut gefüllten Räume mit einer Wand von flachem Endothel und wenig Bindegewebe versehen. Die Knochenbälkchen waren in der Mitte des Tumors selten. Ähnliche Zellen wie die in Milz und Leber wurden weder im Tumor des Wirbelkörpers, noch im umliegenden Knochenmark gefunden. Pentmann ist der Ansicht, bei den merkwürdigen Zellbildungen in Milz und Leber handle es sich um eine ausgedehnte Hamartie der Blutgefässendothelien. Es kam zu einer Wucherung der Endothelzellen, ein Teil der Endothelzellen entwickelte sich weiter zum typischen Hamartoblastom, zum Kavernom.

Bei dem im folgenden zu beschreibenden Falle handelt es sich um ein 19jähriges Mädchen, das nach 14monatiger Krankheit an den Folgen einer Kompressionsmyelitis starb. Aus der mir von Herrn Professor Staehelin gütigst zur Verfügung gestellten Krankengeschichte entnehme ich folgende Angaben:

R. R., $17^1/_2$jährig, Spinnereiarbeiterin. Eintritt ins Spital: 6. Oktober 1914. Anamnese: Eltern leben, gesund, 7 Geschwister gesund, 1 Schwester starb mit 16 Jahren an Schwindsucht, eine zweite im Säuglingsalter. Frühere Krankheiten: Masern, 2 mal Diphtherie, mit 11 Jahren Lungenentzündung, mit 13 Jahren Lungentuberkulose. Patientin besuchte einen ganzen Sommer die Schule nicht, 4 Wochen Liegekur, erholte sich gut, seither gesund. Jetzige Krankheit: Vor 3 Wochen fühlte sich die Patientin aussergewöhnlich müde, konnte die Beine nicht recht bewegen, sie musste sie nachschleifen, besonders das linke. Vor 14 Tagen konnte die Patientin plötzlich nicht mehr stehen und konnte nur noch mit Unterstützung sich vom Arbeitslokal nach Hause begeben. Seither bettlägerig, Patientin konnte nicht allein aufsitzen. Keine Schmerzen, Schlaf gut, Appetit gut, etwas Obstipation. Diurese ohne Besonderheiten, Menses unregelmässig, oft 8—12 Wochen ausbleibend.

Status präsens: Mässig kräftige Patientin mit gutem Ernährungszustand. Haut und Schleimhäute von gesunder Farbe. Pupillen beidseits gleich, reagieren gut auf Licht und Konvergenz. Konjunktivalreflex positiv. Thorax symmetrisch, flach. Supra- und Infraklavikulargruben gut ausgefüllt. Ausser einer geringen Verschieblichkeit der rechten untern Lungengrenze waren sowohl Lungen als auch Herz ohne Veränderungen. Wirbelsäule mit Andeutung einer Kyphose der Thoracal- und Lordose der Lumbalwirbelsäule. Der 11. Brustwirbeldorn etwas

druckempfindlich; ein Röntgenbild in dieser Höhe aufgenommen zeigt normale Verhältnisse. Kein Achsendruckschmerz. Kopf frei beweglich. Bauchdeckenreflex fehlt, sonst Abdomen ohne Veränderungen. Obere Extremitäten gut beweglich. Rohe Kraft gut, Bisceps-, Triceps- und Periostreflexe auslösbar. Untere Extremitäten: Patellarreflex beidseits verstärkt. Beidseits Patellar- und Fussklonus. Babinskischer Reflex beidseits positiv. Willkürliche Bewegungen fehlen beidseits. Beidseits spastische Lähmung. Berührungsempfindung am Abdomen bis zu der Höhe von 3 Querfingern oberhalb des Nabels herabgesetzt, ebenso auf der Vorderfläche beider Oberschenkel. Kalt- und Warmempfindung unterhalb einer in der Mitte zwischen Processus xiphoides und Nabel zirkulär um den Leib verlaufenden Linie aufgehoben, ebenso die Schmerzempfindung im gleichen Bereich. Stimmgabelschwingungen werden an der Tibia nicht, an den beiden Spinae iliacae ant. sup. schwach empfunden. Im Lumbalpunktat wahrscheinlich akzidentelle starke Blutbeimengung, sonst Liquor normal.

In dem folgenden, 14 Monate beanspruchenden Verlauf der Krankheit wurde manchmal über Rückenschmerzen und Schmerzen über den untersten Rippen geklagt, eine deutliche Druckempfindlichkeit über dem 5. Processus spinosus dorsalis stellte sich jedoch erst 3 Monate vor dem Tode ein. Wiederholte Sensibilitätsprüfungen ergaben keine Veränderung der obern Grenze, an andern Stellen dagegen öfters wechselnde Befunde. Die Beine wurden in Kontrakturstellung an den Leib herangezogen; das Abdomen wurde bretthart, sonst blieben die Motilitätsstörungen wie beim Eintritt. Es stellte sich Incontinentia urinae ein und nach dem 10. Monat Dekubitus. Dieser verursachte an einigen Tagen Abendtemperaturen von über 39° C. Ein Monat vor dem Tod trat fast konstantes Fieber von 38—39° C ein. In den letzten 14 Tagen sank das Fieber wieder, der Puls blieb jedoch auf seiner vorherigen Höhe von 130 Schlägen in der Minute. 2 Monate vor dem Tod fanden sich im Urin ziemlich zahlreiche Leukocyten und vereinzelte granulierte Zylinder. In den letzten 2 Monaten musste fast täglich Morphium gegeben werden.

Klinische Diagnose: Tumor der Wirbelsäule, Dekubitus. Der Tod erfolgte am 11. Dezember 1915, 5.45 am Morgen, die Sektion $3^1/_2$ Stunden später.

## Sektionsprotokoll (Nr. 628, 1915.)

R. Rosa, 19 Jahre alt.

Kleine weibliche Leiche von sehr schlechtem Ernährungszustand. Totenstarre vorhanden. Beine in Kontraktionsstellung. Beinmuskulatur atrophisch. In der Trochantergegend beidseits ein ausgedehnter, 6—8 cm messender Dekubitus, in dessen Grund ein Teil des Trochanter freiliegt. Über dem Condylus internus femoris beidseits je ein 6 cm messender Dekubitus. Linke Pupille weit, rechte Pupille mittelweit. Subkutanes Fett am Abdomen 1, 5 cm dick, hellgelb, Muskulatur hellbraunrot, transparent, schwach, Mamma juvenil. Leberrand in der Mamillarlinie 6 cm unterhalb dem Rippenbogen. Mittellinie 7 cm unterhalb Ende Corpus sterni. Zwerchfell beidseits 4. Interkostalraum. Omentum majus fettarm, Magen von mittlerer Füllung. Därme überall eng, Serosa glatt und glänzend. Appendix frei. Blase leer. Innere Genitalien in normaler Lage, ohne Veränderung. Im Abdomen keine freie Flüssigkeit. Sternum ohne Besonderheiten, im Mediastinum anticum spärliches Fettgewebe. Linke Lunge stark retrahiert und kollabiert, frei, Pleurahöhle leer. Rechte Lunge mit ausgedehnten bindegewebigen Verwachsungen, mässig retrahiert und kollabiert. Ductus thoracius

zart. Herzbeutel in mässiger Ausdehnung vorliegend, darin einige Kubikzentimeter seröser Flüssigkeit.

Herz klein, 150 g. Spitze vom linken Ventrikel gebildet. Venöse Ostien für 2 Finger durchgängig. Mitral- und Aortenklappen zart. Vorhöfe und Ventrikel normal weit. Sehnenfädeu zart. Wanddicke links 8—9 mm. Papillarmuskeln und Muskulatur hellbraunrot, transparent. Wanddicke des rechten Ventrikels 2 mm. Tricuspidalis zart, ebenso die Pulmonalklappen. Umfang der Aorta asc. $6^1/_2$ cm, Intima zart. Elastizität gut. Umfang der Pulmonalis 6 cm, Intima zart. Koronargefässe zart. Foramen ovale zu.

Zunge und weicher Gaumen blass. Tonsillen ohne Besonderheit. Schleimhaut des Pharynx etwas hyperämisch. Ösophagus ohne Besonderheit. In Larynx und Trachea etwas Schleim, Schleimhaut blass. Linker Schilddrüsenlappen 5 : 2 : 2 cm messend, auf Schnitt graubraun, transparent, ohne Knoten, rechter Lappen ebenso. Aorta thoracica Umfang 4 cm, Intima zart, Elastizität gut. Zervikaldrüsen klein, auf Schnitt graurot, transparent.

Rechte Lunge mittelgross. Pleura überall mit fibrösen Auflagerungen. Im Oberlappen ein derber Knoten durchzufühlen. Auf Schnitt Lungengewebe überall gut luft- und bluthaltig, mit Ausnahme der Spitze, in der eine etwa 2 cm messende buchtige, unregelmässige, eitrig-käsig belegte Kaverne liegt. Das umgebende Gewebe ist etwas schiefrig induriert und enthält eine Anzahl miliarer, in Gruppen gestellter Knötchen. Bronchien blass, Bronchialdrüsen leicht anthrakotisch.

Linke Lunge: Von geringem Volumen. Luftgehalt gut. Pleura glatt und glänzend. Auf Schnitt ist das Gewebe in beiden Lappen graurot, trocken, glatt und glänzend, völlig kompressibel. Pulmonalarterien zart. Bronchien leer, Schleimhaut blass. Bronchialdrüsen nicht vergrössert, leicht anthrakotisch.

Milz 105 g, normal gross, Kapsel glatt. Follikel deutlich, Trabekel nicht vergrössert. Pulpa rotbraun, von normaler Konsistenz.

Nebennieren mittelgross, Rinde fettarm, Mark gut ausgesprochen.

Nieren 250 g, Fettkapsel spärlich, fibröse Kapsel leicht verdickt. Nierenoberfläche hellgraurot mit Andeutung von embryonalen Furchen. Auf Schnitt Zeichnung deutlich, Gewebe hellbraunrot, von normaler Transparenz. Rinde 6—7 mm. Markpyramiden ohne Veränderungen. Konsistenz normal. Nierenbecken ohne Besonderheit. Vena cava enthält flüssiges Blut, Wand ohne Besonderheit.

Im Magen und Duodenum etwas galliger Inhalt, Schleimhaut des Magens hyperämisch, mit Schleim bedeckt, Schleimhaut des Duodenums gallig imbibiert, Ductus choledochus durchgängig.

Leber etwas klein, 1038 g, Oberfläche glatt. Auf Schnitt acinöse Zeichnung deutlich, Acini klein, in der Peripherie stark getrübt. Zentra teils konfluierend. Glissonsche Scheiden nicht verbreitert, Konsistenz normal.

Gallenblase mit reichlich flüssiger, dunkelgrüner Galle, Schleimhaut gallig imbibiert. Wand ohne Besonderheit.

Pankreas klein, blass. Mesenterial- und Retroperitonealdrüsen klein. Aorta abdominalis 3 cm Umfang, zart, ebenso Arteriae mesentericae. Arteriae und Venae femorales ohne Besonderheiten. Harnblase mit einigen Tropfen trüben Urins, Schleimhaut hyperämisch, injiziert.

Uterus klein. Auf Schnitt blass. Ovarien mittelgross, gut bluthaltig. Die Tuben ohne Besonderheit. Vagina ohne Besonderheit.

Dünndarm mit etwas dünnbreiigem, galligem Inhalt, Schleimhaut blass.

Im Dickdarm einige Kotballen, Schleimhaut in den obern Teilen hyperämisch. Appendix ohne Besonderheit.

Schädel mittelgross, symmetrisch, 3—4 mm dick. Diploe spärlich, mit mittlerem Blutgehalt. Dura mater von normaler Spannung. Im Sinus long. sup. wenig flüssiges Blut. Weiche Häute der Konvexität von gutem Blutgehalt. Liquor ziemlich reichlich, klar. Hirn 1020 g. Gefässe an der Basis zart. Ventrikel von normaler Weite. Ependym zart. Plexus chorioideus blass, Liquor klar. Hirnsubstanz gut durchfeuchtet, von mittlerem Blutgehalt.

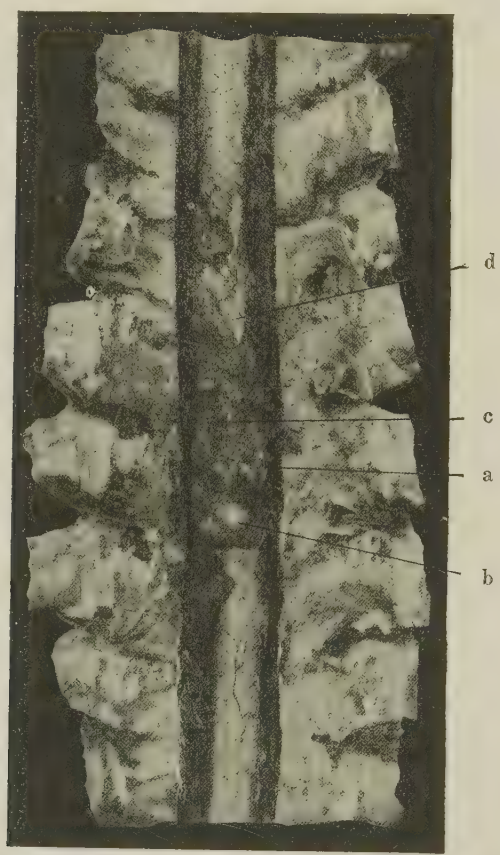


Von hinten eröffneter Wirbelkanal.

a = Höhe des fünften Wirbelkörpers.
b = chondromatöse Partie des Tumors.
c = kavernöse Partie des Tumors.
d = epidurales Fett.

Die Wirbelsäule zeigt in der Lendengegend eine ziemlich starke Krümmung nach vorn, während die mittlere Brustwirbelsäule etwas nach hinten und links verkrümmt erscheint. Der 5. Brustwirbelkörper

erscheint etwas verbreitert. Beim Aufmeisseln der Wirbelkörper sieht man überall mit Ausnahme des 5. Brustwirbels spongiösene Knochen mit rotem Mark. Im Bereiche des 5. Brustwirbelkörpers ist der Knochen stark porös und durchsetzt von zahlreichen, meist kleinsten, eben sichtbaren, rundlichen, mit Blut gefüllten Räumen. Bei der Herausnahme des Rückenmarkes stösst man in der Mitte der Brustwirbelsäule, besonders im Bereich des 5. Brustwirbels, auf derbere, extradural gelegene rote und weissliche Massen, zum Teil von der Konsistenz von hyalinem Knorpel, die breit von den hintern Bogen ausgehen und das Rückenmark in der Richtung von hinten nach vorn stark komprimieren. Das Rückenmark erscheint im Bereiche des Tumors erweicht, auf Querschnitten unterhalb des Tumors erkennt man ausgedehnte Degeneration der Pyramidenseitenstrangbahn, oberhalb des Tumors eine aufsteigende Degeneration der Hinterstränge, der Kleinhirnseitenstrangbahnen und des Gowersschen Bündels. Beim genauen Präparieren der Wirbelsäule sieht man, wie die roten kavernösen, z. T. knorpeligen Tumormassen sich auf den hintern Bogen des 5. Brustwirbels und von da aus, noch 1—2 Wirbel breit nach oben, zwischen Periost und Dura mater spinalis ausbreiten.

Pathologische anatomische Diagnose:

Tumor des 5. Brustwirbelkörpers mit Kompressionsmyelitis.
Multipler Dekubitus.
Atrophia fusca cordis.
Kavernös-nodöse Tuberkulose des rechten Oberlappens.
Synechia pleurae dextrae.
Geringgradige Cystitis purulenta.

Zur mikroskopischen Untersuchung wurde der ganze 5. Brustwirbelkörper in Formol fixiert und in Celloidin eingebettet. Das Rückenmark wurde ebenfalls in Formol fixiert und zur Färbung der Markscheiden sekundär chromiert. Von den übrigen Organen wurden Stückchen in Formol fixiert und mit dem Gefriermikrotom geschnitten. Zur Färbung wurden benützt Hämalaun-Eosin, van Gieson, Weigerts Elastinfärbung und die Markscheidenfärbung nach Weigert.

Die mikroskopische Untersuchung des Herzens ergab ausser ziemlich starker brauner Atrophie keine Besonderheit. Das intermuskuläre Bindegewebe nicht verbreitert. Milz: Die Follikelarterien stellenweise leicht verdickt, die venösen Sinus deutlich. Pulpa zellreich, enthält reichlich teils intrazellulär, teils extrazellulär gelegenes Hämosiderin. Kapsel und Trabekel weisen keine Besonderheit auf. Die Leber zeigt ziemlich starke periphere Verfettung, indem die Leberzellen von reichlichen, meist grossen Fettropfen eingenommen werden. Die

Glissonschen Scheiden sind nicht verbreitert, stellenweise von einzelnen Lymphocyten durchsetzt. In den Kupfferschen Sternzellen und hie und da im Bindegewebe der Glissonschen Scheiden kann man feinkörniges Hämosiderin nachweisen. Die Nieren zeigen ausser einer geringgradigen Verfettung der Epithelien der geraden Harnkanälchen und einzelnen hyalinen Zylindern keine Veränderung. Eine Endothelwucherung im Bereich der Blutkapillaren konnte im Gegensatz zum Pentmannschen Fall nirgends nachgewiesen werden. Ebenso fehlte jegliche Kavernombildung im übrigen Körper.

In der stark eingeschnürten, erweichten Partie des Rückenmarkes fehlen die nervösen Elemente fast vollständig. Im Halsmark und obern Brustmark findet sich mikroskopisch eine ausgesprochene Degeneration der Gollschen Stränge, der Kleinhirnseitenstrangbahnen und der Gowersschen Bündel, in den unterhalb des Tumors gelegenen Teilen Degeneration der Pyramidenseitenstränge und Pyramidenvorderstränge. Im Halsmark ist der Zentralkanal ziemlich weit, von zylindrischen Ependymzellen begrenzt. Schon im untersten Halsmark beginnt sich der Zentralkanal zu teilen, die beiden Teilkanäle liegen hier eng beieinander, nur durch eine doppelte Schicht von zylindrischen Ependymzellen getrennt. In der Pars thoracalis und lumbalis des Rückenmarkes finden sich zwei ziemlich weit auseinander liegende Zentralkanäle.

Was nun den 5. Wirbelkörper betrifft, so sind die eine mittlere Dicke aufweisenden Knochenbälkchen der Spongiosa im Bereich des Tumors weit auseinander gelegen, an einzelnen Stellen bis 6 mm. In der feinstreifigen Knochengrundsubstanz finden sich in Reihen geordnete, kleine längsovale Knochenzellen. An der Peripherie einzelner Bälkchen trifft man Säume von Osteoblasten und an einzelnen Stellen zwischen diesen und dem verkalkten Knochengewebe unverkalkte Knochengrundsubstanz. In Howshipschen Lakunen liegende Osteoklasten sind sehr spärlich. In den etwas engern Markräumen der Peripherie des Tumors spannt sich ein retikuläres Bindegewebe aus. Die Kerne der vielgestaltigen, mit Ausläufern versehenen Retikulumzellen enthalten spärlich Chromatin. Die grösste Zahl der im Retikulum aufgehängten Zellen sind Myelocyten mit feinkörnigem Protoplasma und rundem Kern. Daneben sieht man Zellen mit teils rundem, teils gelapptem Kern, die durch ihre, mit Eosin leuchtend gefärbten Granula auffallen. Auch gelapptkernige Leukocyten, sehr spärliche Lymphocyten und mit Radspeichenkern und perinukleärem hellem Hof im Protoplasma versehene Plasmazellen sind zu beobachten. Zahlreiche kernlose Erythrocyten und dazu ihre Vorstufen mit dem ähnlichen Protoplasma und dem dunkel gefärbten, runden Kern, die Erythroblasten, vervollständigen das Bild. An einzelnen Orten, im ganzen jedoch selten, erblickt man grosse, runde Fettzellen, hie und da auch einen mehrkernigen Megakaryocyt mit homogenem, mit Eosin gefärbtem Protoplasma. In der Mitte des Tumors füllen geräumige, $^1/_{10}$—$^1/_4$—$^1/_2$—1 bis mehrere Millimeter messende, sackig ausgebuchtete, mit Blut gefüllte Hohlräume

den Raum zwischen den einzelnen Knochenbälkchen vollständig aus. Ihre Wand besteht aus einer ganz platten Endothelauskleidung, die oft von einer feinen Adventitia umgeben ist, hie und da finden sich auch glatte Muskelfasern in der Wand. An einzelnen Stellen hat man den Eindruck, das Endothel liege der Knochengrundsubstanz der Bälkchen direkt an, an andern Stellen lassen die Bluträume zwischen sich und den Knochenbälkchen noch einen spärlichen Saum von Markgewebe aufkommen. Das von der Wurzel des Hinterbogens ausgehende, das Rückenmark spangenförmig dorsal umfassende und von hier aus komprimierende Gewebe, stellt sich bei der mikroskopischen Untersuchung als eine chondromatöse Partie des Tumors dar. Sie zeigt gegen das umgrenzende kavernöse Gewebe eine unregelmässige Begrenzung. Die Knorpelzellen zeigen ausgesprochene Polymorphie und liegen in Kapseln eingeschlossen, oft liegen mehrere, bis 10 und darüber zusammen in einer Kapsel. Die Knorpelgrundsubstanz ist stellenweise homogen, stellenweise feinkörnig. Die am Rand der chondromatösen Partie liegenden Knorpelzellen sind blasig degeneriert und färben sich mit Hämalaun schwach blau, ihre Kerne stellen ein kleines sternförmig geschrumpftes Gebilde dar. Die weiten Kapseln der blasigen Knorpelzellen werden eröffnet von gefässführendem Knochenmarkgewebe, wobei die Knorpelgrundsubstanz oft verkalkt. So entstehen an der Peripherie der chrondomatösen Partie buchtige, von Knochenmark und Blutkapillaren ausgefüllte Räume. In Reihen gestellte Osteoblasten sorgen für die Apposition neuen Knochengewebes. Die Knochengrundsubstanz vermag im Gegensatz zu der Knorpelgrundsubstanz nicht vollständig zu verkalken; so entsteht ein Knochengewebe, in dem wir noch vielgestaltige zackige Inseln von unverkalkter Knochengrundsubstanz antreffen. Um die chondromatöse Partie finden wir eine Zone von neugebildeten Knochenbälkchen und zwischen ihnen zellreiches Markgewebe. In den peripheren Teilen des Kavernoms stehen die Knochenbälkchen etwas enger. Neben weit ausgebuchteten kavernösen Räumen finden sich zugleich engere, vielfach gewundene Bluträume, zum Teil nur von der Grösse von Kapillaren. Zwischen sich lassen sie an einzelnen Orten strassenförmige Lücken von Knochenmarkgewebe. Hie und da finden sich auch im Zwischengewebe einige grosse, runde Fettzellen. An andern Orten, besonders da, wo die kapillarförmigen Bluträume bestehen, sieht man als Zwischengewebe reichlich retikuläres Bindegewebe ohne Einschluss weiterer zelligen Elemente. Einzelne mittelweite Bluträume weisen gerade an dieser Stelle in ihrer Wand neben fibrillärem Bindegewebe Züge zirkulärer glatter Muskelfasern auf. Die Kortikalis des Wirbelkörpers ist verschmälert,

besonders stark an der auf der linken Seite des Wirbelkörpers ansetzenden Wurzel des hintern Bogens. An der Articulatio capituli costae sieht man, wie die unter ihr liegende Knochensubstanz durchsetzt wird von Bindegewebe, das feine Gefässe mit sich führt. Diese durchsetzen auch den Gelenkknorpel und gelangen frei in die Gelenkhöhle. Die Corticalis und das Periost des Processus transversus sind ausgedehnt zerstört durch die vordringenden Bluträume, auch das gegenüberliegende Periost und die Corticalis am Collum costae sind von dem Prozess ergriffen. Ebenfalls sind die gegen den Wirbelkanal zu gelegene Corticalis und ihr Periost in ausgedehnten Flächen zerstört. Die Zwischenwirbelscheibe zwischen dem 5. und 6. Brustwirbel ist auf der linken lateralen Partie von Bluträumen durchzogen.

Unter den uns bekannten 8 Fällen von Hämangiomen der Wirbelsäule war 5 mal der Tod durch Kompression des Rückenmarkes erfolgt, 3 mal waren es zufällige Sektionsbefunde. Nur 1 mal wurde ein junger Mann befallen, die 7 andern Fälle betrafen weibliche Individuen nach der Pubertät. In 4 Fällen wurden ausdrücklich multiple Hämangiome erwähnt. Wenn wir uns überlegen, wie unsere Geschwulst zu benennen sei, so möchten wir sie als kavernöses Chondrom bezeichnen. Diese Bezeichnung setzt voraus, dass jeder Teil, sowohl der chondromatöse als auch der hämangiomatöse ein geschwulstmässiges Wachstum aufweist. Für den chondromatösen Teil des Tumors ist der Nachweis des blastomatösen Wachstums nicht schwierig, er war es, der namentlich dazu gekommen war, das Rückenmark zu komprimieren. Dass ein Chondrom vorliegt, beweist uns auch die ausgesprochene Polymorphie der Knorpelzellen. Dass auch der hämangiomatöse Teil unseres Tumors neoblastische Eigenschaften besitzt, unterliegt keinem Zweifel. Die Befunde an der Corticalis des Wirbels und am Collum der linken Rippe, ferner das Verhalten gegenüber dem Periost und gegenüber der Articulatio capituli costae sind als infiltrierendes und destruierendes Wachstum aufzufassen. Interessant ist, dass da, wo der chondromatöse mit dem hämangiomatösen Anteil zusammenstösst, in manchen Schnitten eine innige Vermischung beider Bestandteile nachgewiesen werden kann. Muthmann, dessen Fall in seinem Aufbau dem unsern am nächsten kommt, schreibt seiner Geschwulst Bösartigkeit zu, und stützt sich dabei namentlich auf den Befund infiltrierenden Wachstums in die Umgebung hinein. Bei den Hämangiomen fällt es gar nicht besonders selten ziemlich schwer, die für benigne Tumoren theoretisch geforderte gute Abgrenzung nachzuweisen. Die Hämangiome zeigen in dieser Beziehung ganz genau dieselben Verhältnisse wie manche Fibrome. Es ist deshalb

auch nicht verwunderlich, dass Hämangiome nicht allzuselten, wenn nicht genügend weit im Gesunden operiert wird, rezidivieren. So konnte z. B. im Basler pathologischen Institut vor mehreren Jahren ein Fall einer sehr diffus wachsenden gutartigen angiomatösen Geschwulst der linken Zungenhälfte bei einer Frau untersucht werden, die trotz energischer Operation mehrere Male rezidivierte und ein ganz exquisit infiltratives Wachstum zeigte. Die Geschwulst verschwand erst, als etwa $^2/_3$ der Zunge radikal entfernt wurde[1]). Trotz dieses infiltrativen Wachstums mancher Angiome und trotz der Rezidivfähigkeit bei mangelhafter Entfernung haben wir noch keinen Grund, von einer direkt malignen Umwandlung zu sprechen.

Was meinen Fall ganz besonders auszeichnet, ist die bis jetzt bei diesen Wirbeltumoren einzig dastehende Tatsache einer Kombination von angiomatösen Partien mit einem Chondrom. Diese Kombination ist auch sonst in der Literatur nur höchst selten beschrieben worden. Ein sehr instruktiver Fall in dieser Beziehung wurde von Recklinghausen beobachtet. Multiple Enchodrome der Knochen hatten bei einem jungen Mann beide Hände zu knorrigen, unförmlichen, über 30 cm langen Gebilden umgewandelt. Durch die dünne, in flachen Wülsten emporgehobene Haut der Vola manus schienen multiple kavernöse Tumormassen blaurot durch, auch an den Fingern fanden sich, besonders in den Vertiefungen zwischen den Knorpelwucherungen hämangiomatöse Partien. Viele dieser Angiome waren durch eine bindegewebige Kapsel scharf umgrenzt. Durch Einblasen von Luft konnte leicht nachgewiesen werden, dass die Angiome mit den weiten subkutanen Venen im Zusammenhang standen. Mikroskopisch bestand die Wand der kavernösen Räume aus einem flachen Endothel, das sich einem Balkenwerk von zellarmem Bindegewebe auflagerte, an einzelnen Stellen fanden sich auch glatte Muskelfasern. An den Knorpelzellen der Chondrome waren besonders an einigen erweichten Stellen mannigfaltige Degenerationen aufgetreten. Die Füsse waren im gleichen Sinn wie die Hände verändert, wenn auch nicht so stark. v. Recklinghausen erklärt die Entstehung der Enchodrome durch eine Störung in der ersten Entwicklung des Knochens aus seiner knorpeligen Anlage, und die Bildung der Angiome durch eine Störung in der Entwicklung der peripheren Blutgefässe.

Diese Kombination von Chondrom mit Angiom in meinem Fall lässt sich wohl nur mit der Annahme einer Hamartoblastie, eventuell auch einer Choristoblastie erklären; sie kann als weitere Stütze für eine

[1]) Meerwein, Teleangiektasie der Zunge. D. Zschr. f. Chir. 104. 1910.

generelle Auffassung der Pathogenese der meisten Hämangiome herangezogen werden, auch in Fällen, bei denen die Pathogenese nicht so klar zu deuten ist wie bei meiner Beobachtung.

Trotz der relativen Seltenheit dieser Gefässgeschwülste der Wirbelsäule wird es sich doch fragen, ob nicht in unklaren Fällen von Kompressionsmyelitis eine operative Therapie versucht werden sollte, um eine im Prinzip gutartige Geschwulst mit ihren infausten Folgen zu eliminieren.

## Literatur.

1. Virchow, Die krankhaften Geschwülste. 3 Bände. 1862/63.
2. Gerhardt, D., Über das Verhalten der Reflexe bei Querdurchtrennung des Rückenmarkes. D. Zschr. f. Nervhlk. 1895/96.
3. Deetz (Dresdener Gesellschaft für Natur- und Heilkunde), Demonstration eines Hämangioms der Wirbelsäule. M. m. W. 1901.
4. Muthmann, Über einen seltenen Fall von Gefässgeschwulst der Wirbelsäule. Virch. Arch. 172. 1903.
5. Saltykow, Über das Angiom der Wirbelsäule. Verh. d. D. path. Ges. 14. Tagung. Leipzig 1909.
6. Ribbert, Kavernom eines Wirbelkörpers mit multiplen Kavernomen der Leber. D. m. W. 1912.
7. Pentmann, J., Zur Lehre der Splenomegalie. Diffuse Kapillarendothelwucherung in Milz und Leber mit Kavernombildung in Milz, Leber und Wirbelkörper. Frankf. Zschr. f. Path. 18. 1915.
8. v. Recklinghausen, Multiple Enchodrome der Knochen in Verbindung mit multiplen phlebogenen kavernösen Angiomen der bedeckenden Weichteile. Virch. Arch. 118. 1889.
9. Borst, Die Lehre von den Geschwülsten. 1902.
10. Ribbert, Geschwulstlehre. (2). 1914.

DRUCK von CARL RITTER, G. m. b. H.
WIESBADEN.